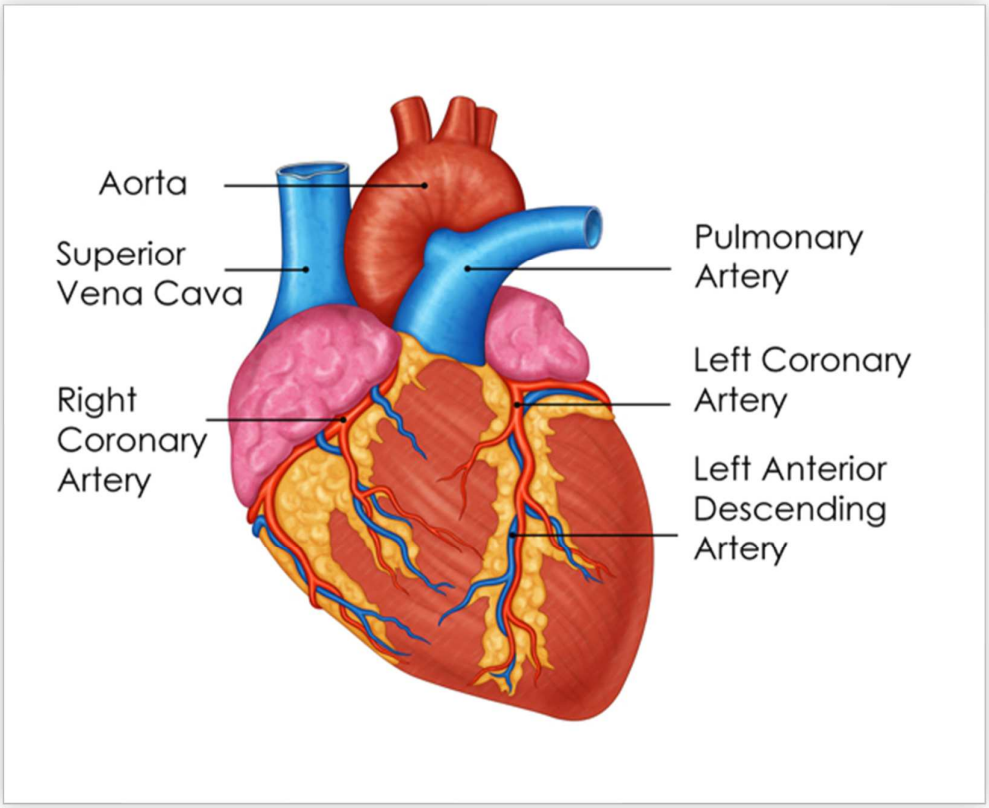

Kathlab Draaiboek studenten

Van Kerckhoven, Matthias | Stage kathlab | Feb 2024

Voorwoord

Beste studenten verpleegkunde,

Welkom op het kathlab! We zijn verheugd om jullie te verwelkomen als stagiaires in ons team. Jullie zullen hier een waardevolle ervaring opdoen onder begeleiding van onze mentoren: Matthias, Elke en Hestia.

In het kathlab zullen jullie de kans krijgen om te werken met geavanceerde technologieën en om te leren van experts op het gebied van katheterisatie, pacemaker implantatie, ablatie en veel meer. Jullie zullen betrokken zijn bij verschillende aspecten van het proces, van voorbereiding tot nazorg. Grijp de kans om waardevolle kennis en vaardigheden op te doen die jullie kunnen toepassen in jullie toekomstige carrière als verpleegkundigen.

Onze mentoren staan klaar om jullie te begeleiden en te ondersteunen tijdens jullie stageperiode. Aarzel niet om vragen te stellen, mee te doen aan discussies en om feedback te vragen. We zijn hier om jullie te helpen groeien en te leren.

Nogmaals, welkom op het kathlab! We kijken ernaar uit om samen met jullie een leerzame en inspirerende tijd door te brengen.

Tot snel!

Matthias, Elke & Hestia - Kathlab mentoren

Inhoudsopgave

VOORWOORD 1

WAT KAN JE VERWACHTEN TIJDENS DE KATHLAB STAGE? 3

WAT VERWACHTEN WE VAN JOU? 3

CORONAROGRAFIE (LINKS KT) 4

PCI (PERCUTANE CORONAIRE INTERVENTIE) 5

Nodige medicatie bij een coronarografie: 5

Materiaal nodig voor een Coronarografie: 5

Upgrade naar PCI: 5

Veel voorkomende medicatie op het kathlab bij een coronarografie: 6

HET ELEKTRISCHE GELEIDINGSSYSTEEM VAN HET HART 6

PACEMAKER/ INTERNE DEFIBRILATOR (ICD) IMPLANTATIE. 7

De Procedure: 7

Installeren van een patiënt voor een PM of ICD 8

Plaats van de Leads van een PM/ICD: 8

ABLATIE: 9

CHECKLIST 10

WAT TE DOEN BIJ ELKE PROCEDURE! 10

BIJLAGEN 11

BLOEDVERDUNNING 11

VEEL VOORKOMENDE MEDICATIE OP HET KATHLAB 11

Wat kan je verwachten tijdens de kathlab stage?

Week 1	• Leren kennen van coronarografie materialen • Steriele tafel dekken • Patiënt installatie • Patiënt steriel onderdekken • Leren kennen van medicatie
Week 2	• Opstart KT zaal • Zelfstandig patiënt klaarleggen + tafel • Ondersteuning van upgrade naar PCI • Linken leggen praktijk en theorie • Kennis van EPD • Patiëntencontact opbouwen
Week 3	• Ajmaline/ adenosine test • Diagnostische KT meer zelfstandig • Meer zelfstandig PCI uitvoeren • Linken leggen tussen pathologie en klachten • Zelfstandig EPD invullen • Goed patiëntencontact
Week 4	• Opstart KT zaal zelfstandig • KT op zelfstandige basis • PM implantatie meevolgen • Kritisch redeneren o.b.v. parameters • Procedure mondeling uitleggen aan de patiënten
Week 5	• PCI + KT • Opstart + materiaal kennis van PM implantaties • ECG interpretatie
Week 6	• PCI + KT • ECG interpretatie • PM implantatie
Week 7	• Ajmaline test uitleg aan patiënt geven • Opstart van Ablatie • Kennis verbreden over de verschillende ablaties.
Week 8	• Zelfstandig Ajmalinetest • ECG interpretatie • Cryo console assisteren

Wat verwachten we van jou?

- Dat je de anatomie & fysiologie van het hart even opfrist
- Dat je dit boekje even doorneemt
- Dat je op je stage vragen stelt en kritisch gaat redeneren
- Je denkt kritisch na over eigen handelen
- Je hebt een goede kennis van BLS
- Je neemt je eigen leerproces in handen

Coronarografie (Links KT)

Dit is een onderzoek van de kransslagaders (coronairen). Er zijn 3 grote kransslagaders.

- Rechter coronaire arterie (RCA)
- Hoofdstam (LMCA), hieruit ontspringen;
    - Linker afdalende Coronair (LAD)
    - (Ramus) circumflex coronair (rCX)
- Sommige mensen hebben ook een Ramus intermediair tak, deze coronair ontspringt ook uit de LMCA, zoals de LAD & CX

We voeren onze coronarografie voor 95% uit via de rechter arteria radialis, hierbij gaat de arts de punctieplaats verdoven met lidocaïne om een sheat op te voeren als toegang naar de bloedbaan. De arts dient een calciumantagonist (verapamil) toe via de sheat om spasmen in de arterie te vermijden.

Met diagnostische katheters gaat de arts door de arteriële bloedbaan naar de aorta, op zoek naar de kransslagaders, voornamelijk eerst de rechter coronair. Dit doen we met behulp van röntgenstraling en contrast (op basis van jodium).

Vanaf de katheter zich in de aorta Ascendens bevindt, mag de verpleegkundige heparine geven via de veneuze toegang.

- Procedure via de arteria radialis - 5000IE heparine
- Procedure via de arteria femoralis - 2500IE heparine

RCA gevuld met contrast

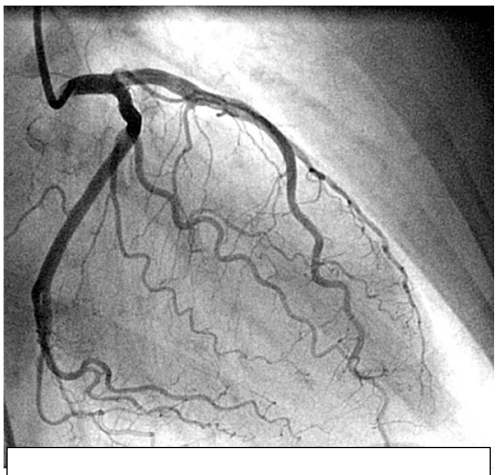

LAD & CX gevuld met contrast

Indien er geen vernauwingen te vinden zijn op de coronaragrafie, moet er geen stent geplaatst worden. De procedure is dan afgelopen en de radiale sheat kan worden verwijderd met een TR- Band. Dit is een polsbandje dat dient om de arterie radialis af te duwen gedurende 3 a 4 uur na de coronarografie. Het bandje wordt aangebracht ter hoogte van de punctieplaats en wordt gevuld met +/- 15cc lucht (afhankelijk van de bloeddruk). De nazorg (aflaten van het TR – Bandje) gebeurt op de afdeling.

PCI (Percutane Coronaire Interventie)

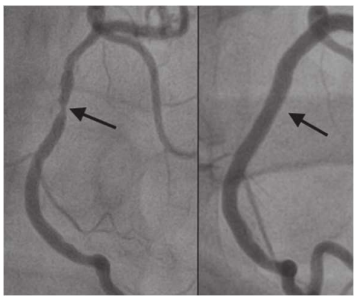

Als de coronarografie vernauwingen aan het licht heeft gebracht, gaan we over tot een PCI. Hierbij is het doel de vernauwingen open te maken met een stent. De oorzaak van vernauwingen komen door de gekende cardiale risicofactoren: cholesterol, roken, diabetes, leeftijd, erfelijkheid en hypertensie. Deze risico's veroorzaken Atherosclerose. De kalk wordt tijdens een PCI niet verwijderd, maar in de wand van de slagaders geduwd onder een hoge druk.

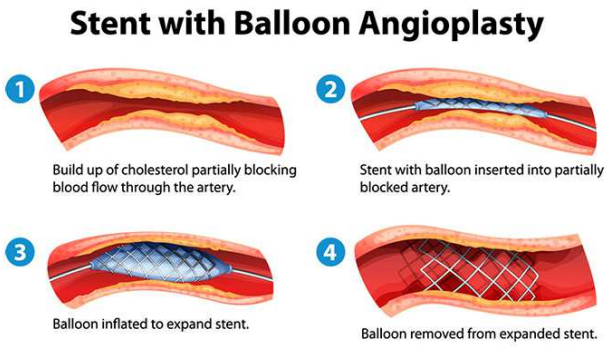

Een guiding katheter wordt opgevoerd tot het ostium van de coronair, hierna gaat de arts de voerdraad zo distaal mogelijk opvoeren. Deze draad dient om de dilatatieballonnen en stent op te voeren in de kransslagader tot op de plek van de vernauwing.

De arts gaat met behulp van een insufflator de ballon of stent opblazen tot een atmosferische druk die voldoende is om de ballon/ stent in contact te brengen met alle kanten van het interne lumen van de arterie.

Nodige medicatie bij een coronarografie:

- Linisol 2%
- Verapamil 5mg/2ml
- Heparine flacon van 5000IE/ ml
- 1L NaCl 0.9% als veneuze flushlijn

Materiaal nodig voor een Coronarografie:

- Sheat, (5Fr) radiaal of femoraal
- Guide wire 0.038"
- Diagnostische catheter 5Fr
  - JR 4.0
  - JL 3.5 (Radiaal) of 4.0 Femoraal

Upgrade naar PCI:

- wisselen sheat van 5Fr naar 6Fr
  - Indien radiaal 5Fr begonnen upgrade met 6Fr Femorale sheat!
- Insuflator + Y-stuk
- Contrast in bakje steriele tafel
- Guiding katheter (in juiste Fr maat)
- Coronaire voerdraad (luge, choise PT,…)
- (+ 2500IE heparine)

Veel voorkomende medicatie op het kathlab bij een coronarografie:

- Linisol 2%
- Heparine 5000IE/ ml
- Verapamil/ Verahexal/ Isoptine 5mg/ 2ml
- Cedocard 1mg/ml
- Plavix/ Clopidogrel 600mg
- Brilique/ Ticagrelor 180mg

Het Elektrische geleidingssysteem van het hart

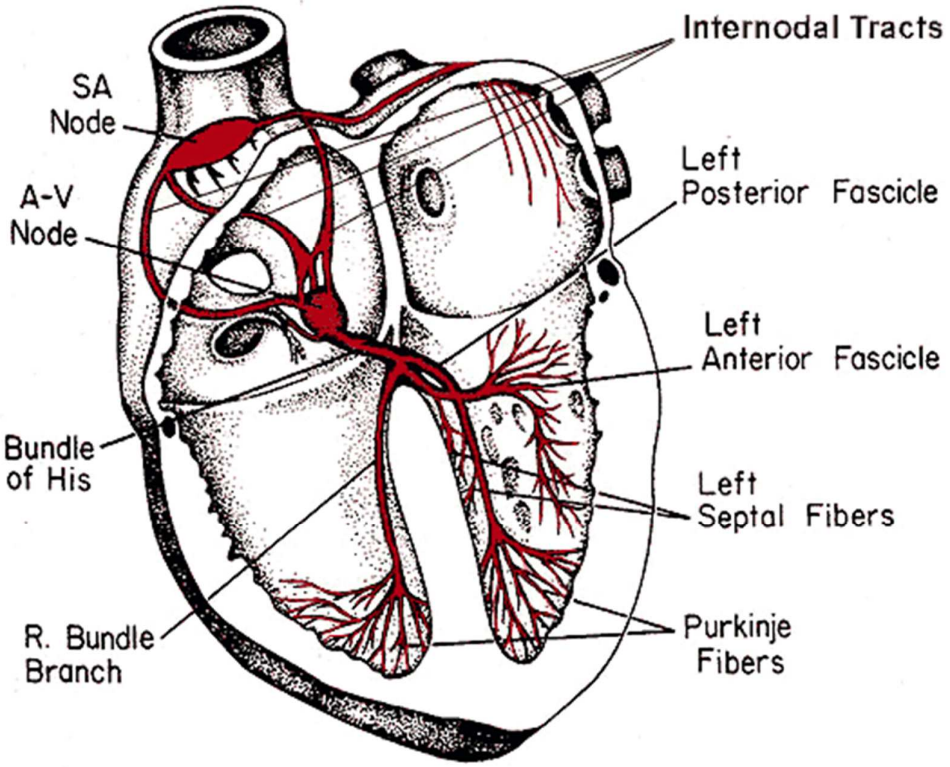

Pacemaker/ Interne Defibrilator (ICD) Implantatie.

De Procedure:

De arts maakt een incisie aan de bovenkant van de linker of rechter borst van ongeveer 4 cm. De cefalica vene wordt vrijgemaakt en aangeprikt om de leads op te voeren naar het hart. Hierbij gebruiken we een CUT/COAGULATIE mesje.

We maken gebruik van sheats om de leads op te voeren. De leads worden in het myocard geschroefd met een spiraalvormige beweging. Hierna gaat de arts de leads aankoppelen aan de batterij met behulp van een medische schroevendraaier.

De ‘pocket’ ofwel het onderhuidse zakje/ plaats van de batterij moet als laatste gemaakt worden. Dit is voor de patiënten vaak het pijnlijkste moment van de procedure, de arts moet hiervoor de spierlaag van het subcutane vetweefsel scheiden.

Een ICD heeft een meer preventieve indicatie, maar ook een pacemaker functie en kan dus ingezet worden bij patiënten die een pacemaker nodig hebben, maar ook de bescherming tegen ritmestoornissen.

Indicaties PM;

- Bradycardie
- Sick sinus syndroom
- Tweedegraads AV blok
- Derdegraads AV blok
- Hartfalen (CRT-P voor resynchronisatie ventrikels)
- HIS bundel ablatie
- Lang QT-syndroom

Indicaties ICD;

- VT, VF
- Primaire preventie bij HFrEF (omwille van risicio op ritmestoornissen bij reduced EF)
- Primaire preventie bij Brugada syndroom

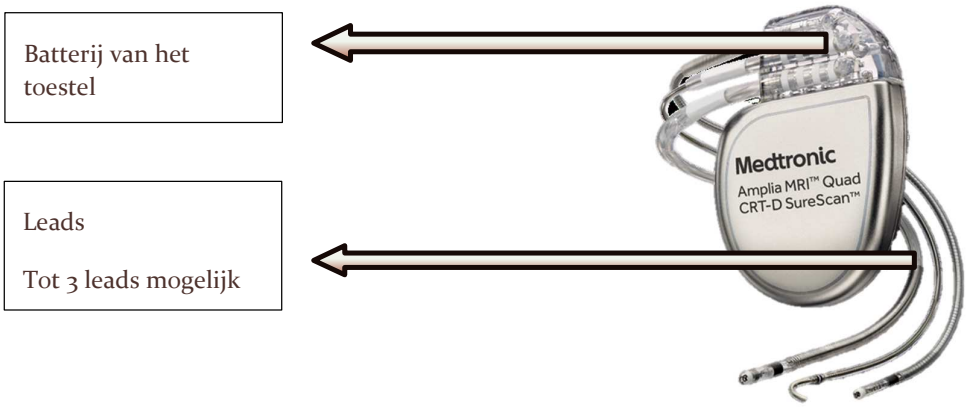

Installeren van een patiënt voor een PM of ICD

De patiënt moet comfortabel op de operatietafel liggen. Het is belangrijk dat we weten of de patiënt allergieën heeft. Omdat we lichaamsvreemd materiaal in het lichaam achterlaten geven we profylactisch antibiotica. We letten goed op de drukpunten om decubitus te vermijden en zorgen dat het operatieveld vrij is van lichaamsbeharing.

1) Zorgen dat de kathlab zaal in ‘pacemakermodus’ staat
2) Identificatiecontrole + allergiecontrole + prothesen (knie, heup en tanden) bevragen
3) Correcte installatie van de patiënten
4) Infuus aan kant van de implantatie met 1L NaCl 0,9%
5) Toedienen van antibiotica
6) Scheren van operatieveld
7) ECG aanleggen + coagulatieplaat
8) Afdekscherm voor de doek plaatsen + patiënt niet meer laten praten
9) 4x Ontsmetten met choorhexidine 2%
10) De steriele tafel dekken
    a. Steriele hechtingsdraad
        i. Vicryl 3.0 op naald
        ii. Vicryl 4.0 op rol
        iii. Mersilene 0 op naald
    b. Steriele instrumentenset
    c. Steriele handschoenen
    d. 0,5 L Steriel NaCl 0,9%
    e. 3 Flacons van Linisol 2%
    f. Afdekhoes voor de C- boog
11) Laatste keer ontsmetten
12) Onderdekken van de patiënt met de arts
13) Correct meevolgen van de Time-Out en eventueel aanvullen

Plaats van de Leads van een PM/ICD:

AAI: Enkel een lead in het Rechter Atrium.

VVI: Enkel lead in de Rechter Ventrikel Apex

DDD: Lead in zowel het Rechter Atrium als het Rechter Ventrikel

LOT: ‘Left Bundle Branch Area Pacing’, De Lead in het ventrikel zit in de buurt van de Linker bundeltak, hierdoor is het QRS op het ECG smal. Dit wil zeggen dat de pacemaker gebruik maakt van het eigen geleidingssysteem.

His: Hetzelfde als ‘LOT’, maar niet gepaced vanuit de linker bundel, maar vanuit de HIS bundel

CRT: Cardiac Resyncronisation Therapy. Hierbij wordt er een lead in zowel het rechter atrium, als het rechter ventrikel, en een lead in de Coronaire sinus geplaatst.

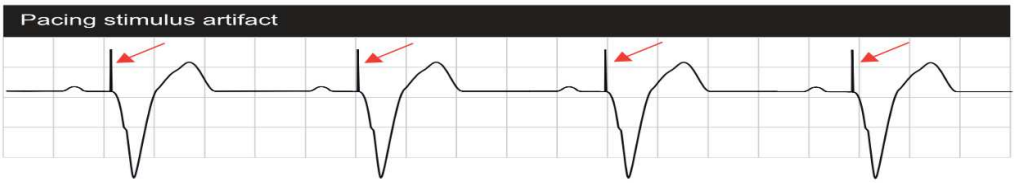

Dit is een voorbeeld van een gepaced ECG, de pacing stimulus is net voor het QRS, dus hieruit volgt een contractie van de ventrikels. Het QRS is breder dan een normaal QRS omdat de stimulus nu vanuit de onderkant van het hart komt en niet vanuit de bovenkant zoals het normale geleidingssysteem. Door gebruik te maken van de HIS of de LOT manier van pacen, gaat het QRS aanzienlijk korter worden.

Ablatie:

Een ablatie is het wegbranden van weefsel (in het hart zelf) door gebruik te maken van warmte, koude of een andere vorm van energie. Bij een ablatie worden er verschillende katheters in het hart van de patiënt ingebracht door gebruik te maken van het bloedvaten stelsel. Dit doen we aan de hand van femorale punctie(s)

Waarom branden we weefsel weg? Het hart is opgebouwd uit spierweefsel, meer specifiek uit cellen. Dit kunnen geleidingscellen of pace-cellen zijn. Sommige structuren van het hart zijn aangetast en daardoor gaan deze niet goed met elkaar in contact staan. Anders gezegd, de geleiding is aangetast en niet meer zoals het normaal zou moeten werken.

De geleiding kan aangetast worden door:

- Ischemie (als gevolg van een infarct.)
- Congenitale pathologie
- Cardiomyopathie
- Hartritmestoornissen

Een ablatie wordt uitgevoerd bij:

- VKF
    - Soorten
        - Cryo (koude)
        - RF, radiofrequentie (warmte)
        - (PFA, Pulsed Field Ablation) (2024) volgt
- SVT (Supra Ventriculaire Tachycardie)
    - WPW
    - AVNRT
    - AVRT
- PVC (Premature Ventriculaire Contractie ofwel een overslag)
- VT
- VF

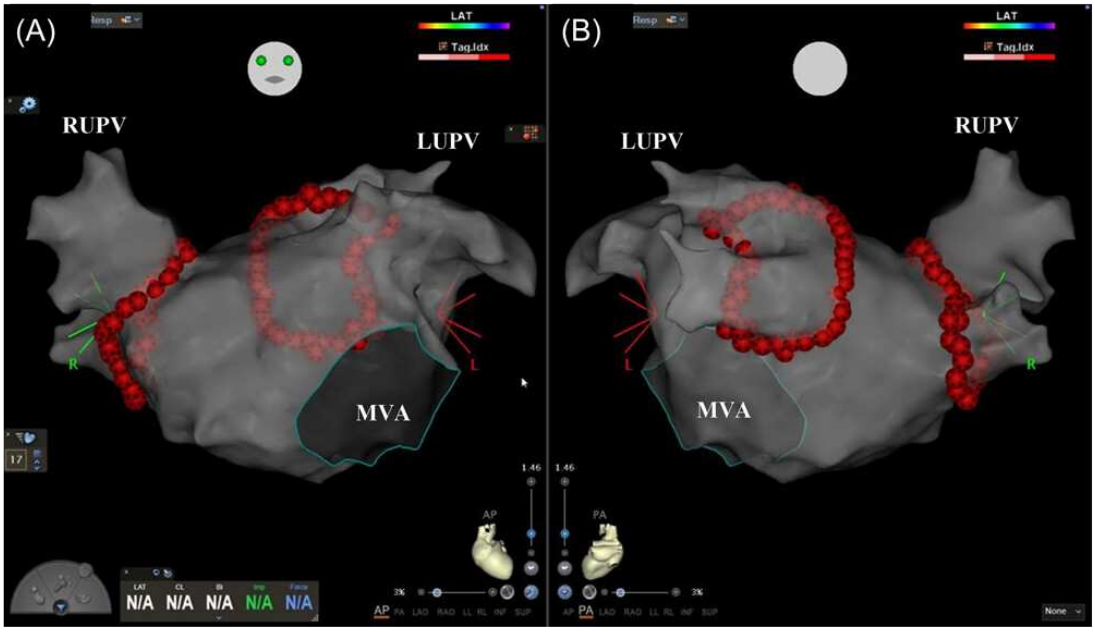

Checklist

Wat te doen bij elke procedure!

O Correcte Patientenidentificatie	O
O Controle van;	
o Reden van opname	O
o Medische voorgeschiedenis	O
o Allergie!	O
o Informed consent	O
o Nuchter?	O
O Labo;	
o Hb	O
o INR	O
o Creatine	O
o eGFR	O
o Kalium	O
O Medicatie;	
o Bloedverdunners	O
o Bloedplaatjesremmers	O

Bijlagen

Bloedverdunning

1. Bloedplaatjesremmers
    - Acetylsalicylzuur (aspirine)
    - Carbaslaatcalcium
    - Clopidogrel
    - Dipyramol
    - Prasugrel
    - Ticagrelor

2. Vitamine K antagonisten - **INR-controle 1x/ maand + bij elke procedure**
    - Acenocoumarol (sintrom)
    - Fenprocoumon (marevan, marcoumar)

3. Directe Orale Anticoagulantia
    - Dabigatran (Pradaxa)
    - Rivaroxaban (Xarelto)
    - Apixaban (Eliquis)
    - Endoxaban (Lixiana)

Veel voorkomende medicatie op het Kathlab

Heparine	Bloedverdunner
Isoptine	Calciumantagonist, Verlagen de BD zorgen voor vaso dilatatie
Linisol	Lokale verdoving
Iomeron	Contrast op basis van jodium
Cedocard	Vaso dilatator
Adenosine	Zorgt voor kort atrioventriculair blok, kan SVT stoppen
Gilurytmal	Medicatie die gebruikt wordt voor de Brugada test
Rydene/ nicardipine	Calciumantagonist, Vasospastische angor, Trage flow in de coronaire circulatie
Atropine	Verhoogt de hartslag, niet zo zeer de BD, vaak bij vagale reacties
Isuprel	Verhoogt de hartslag, vaak in oplossing (spuitpomp) bij AV blok, onderhouden van eigen ritme
Adrenaline	Verhoogd de BD door vaso constrictie, Verhoogd de hartslag
Noradrenaline	Bijnier hormoon, verhoogd de bloeddruk, lichte stijging van hartslag, meer Béta
Morfine	Opiaat dat gebruikt wordt voor ernstige pijnstilling
Fentanyl	Pijnstilling dat als eerste gebruikt wordt, controle van saturatie is noodzakelijk