

# “Het onderschatte infarct”

*Een Non-STEMI update*



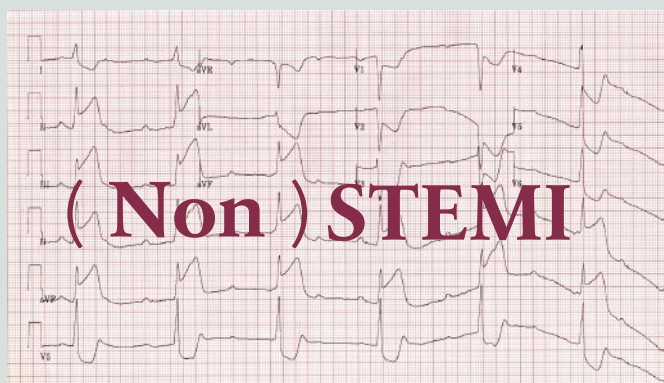
Dr. Guy Lenders

Interventiecardioloog AZ Monica - UCNA

1

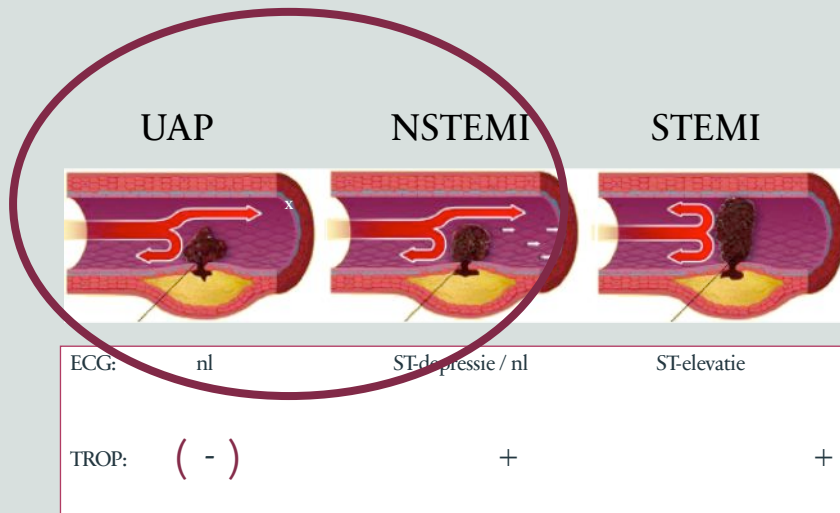
## Casus - Quiz

- E. Z. V. M. – 79 jaar – Harmoniestraat 68, Antwerpen
- Plotse retrosternale pijn, zweten, linker arm



2


## Non-STEMI = een ECG diagnose ?



- Ouder
- Comorbiditeit, nierfalen, diabetes mellitus
- Symptomen ASPECIFIEKER
- Hogere 1 JAARS mortaliteit

3

## ACS Prevalentie



4

## High Sensitive Troponine

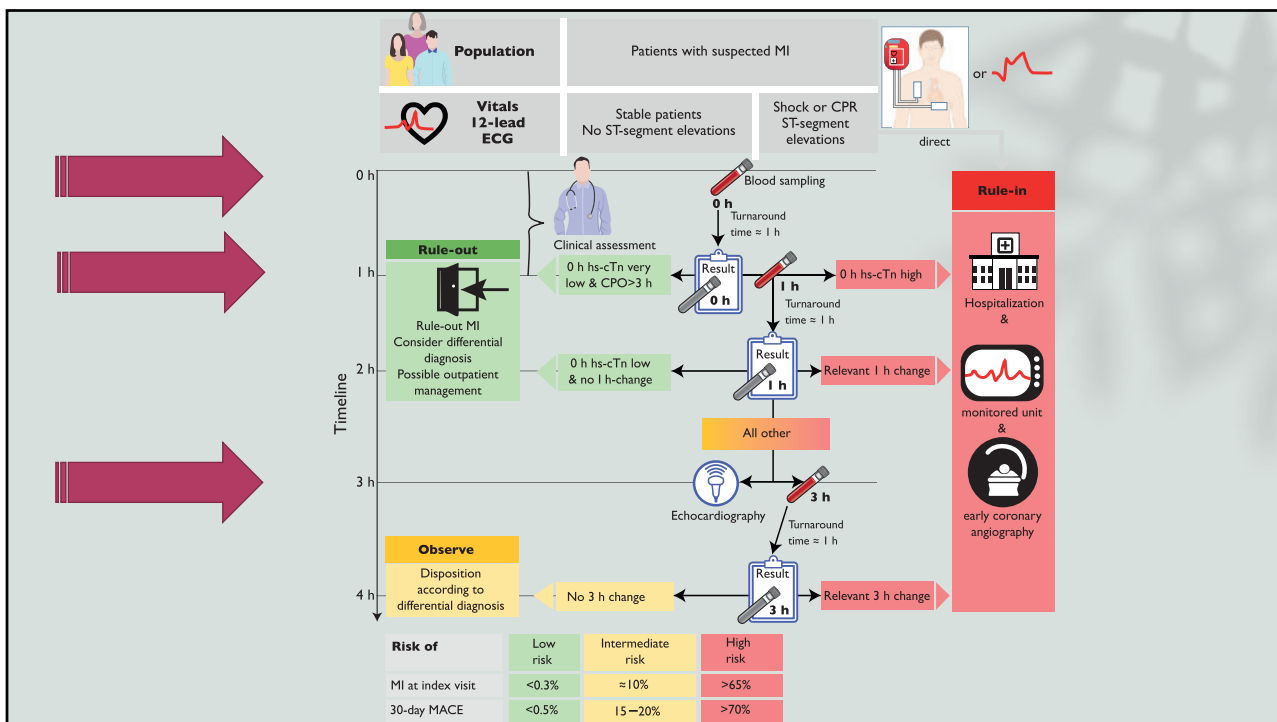
Rapid rule in

Rapid rule out

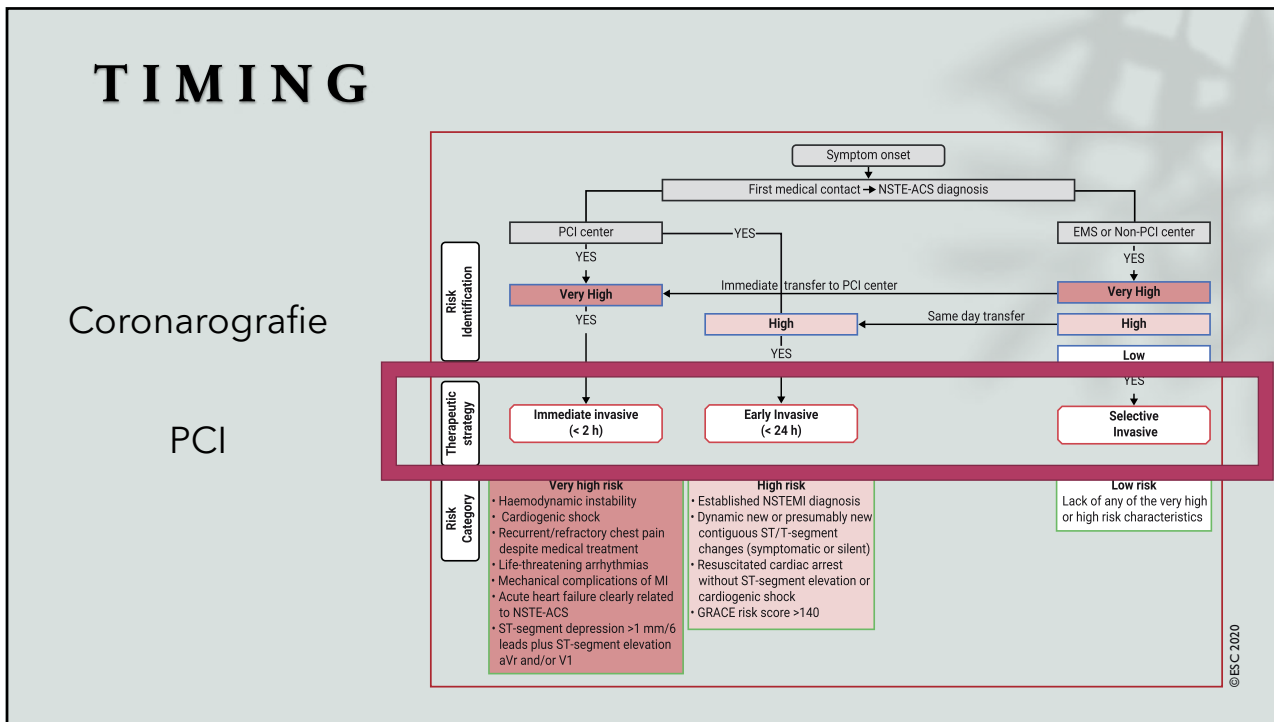
Resultaat <60 min

Te herhalen na 1-2 uur

5



6



7

Radialis

DES

## Coronarografie en PCI

Medicatie

Compleet

8

## Diagnostic toolbox

Huisarts

vs

Non-STEMI

- Risicoprofiel
- Symptomatologie
- ECG
- Troponine
- Tijdig verwijzen – buikgevoel

9

## BESLUIT

- Non – STEMI  $\neq$  STEMI ... en meer dan een ECG-diagnose
- Andere populatie High risk
- Toenemende prevalentie  $\longrightarrow$  High Sensitive Troponine assay
- Rapid rule in - Rapid rule out - NSTEMI protocol !!
- **TIMING** is everything: Immediate vs Early vs Selective approach
- Diagnostic toolbox huisarts Use it wisely !

10

// contact

Dr. Guy Lenders  
Interventiecardioloog  
Afdelingshoofd Cathlab AZ Monica  
Guy.lenders@gmail.com  
03/320.58.16

