

SPORTSCASES 21 01 2009

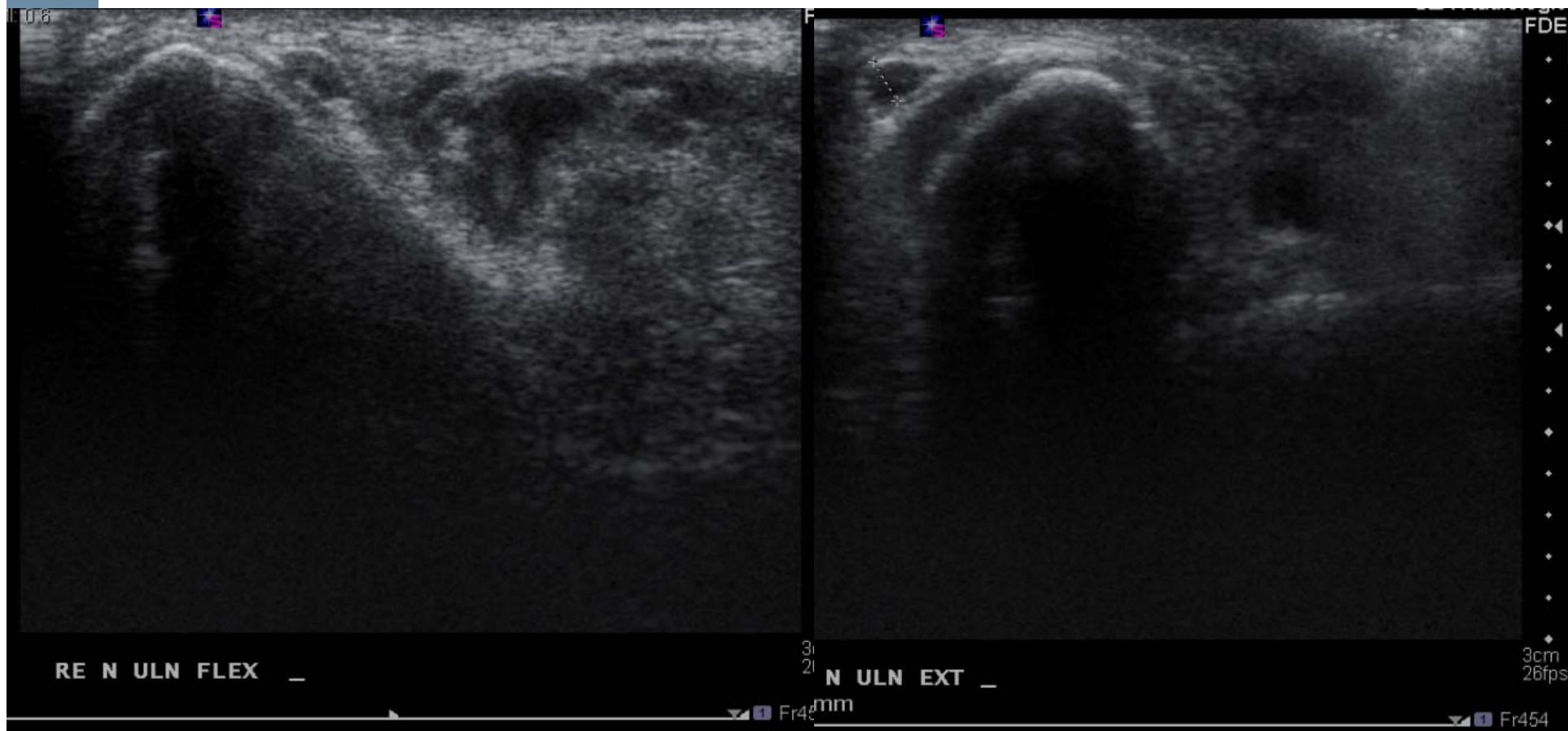N. Ulnaris problematiek

Dr. J. Gielen

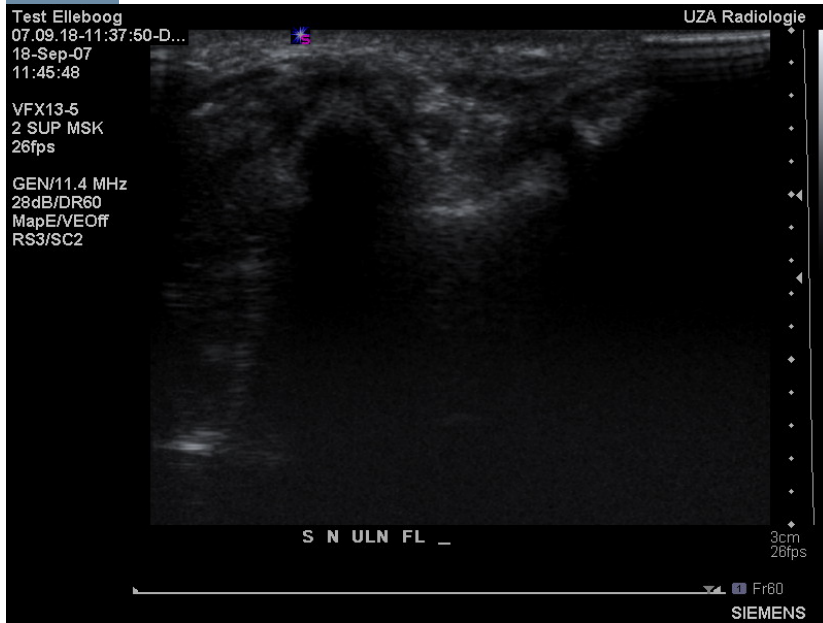
SP °77-02-11

- VG:
 - Parese rechterschouder: Parsonage Turner
 - m. deltoideus (n axillaris C4-C6)
 - m. levator scapulae (n dorsalis scapulae C4-C6)
 - m. serratus anterior (n thoracicus longus C5-C7)
 - Parsonage Turner (Neuralgische amyotrofie)
 - Idiopathische inflammatie plexus brachialis
 - 1,64/100.000
 - 3-5e decade
 - Symptomatische behandeling, recuperatie 75% binnen 2j
- Actueel EMG: n. Ulnaris (C7-Th1) lijden over de sulcus rechts.
- Echografie: dislocatie van de n. ulnaris over de epicondylus medialis

SP °77-02-11



Ulnar Nerve Posterior Approach



Dynamic examination during
flexion-extension movement of the elbow

