

# Sports Cases

“Plotse pijn in de kuit”

S. Moustie

J. Gielen

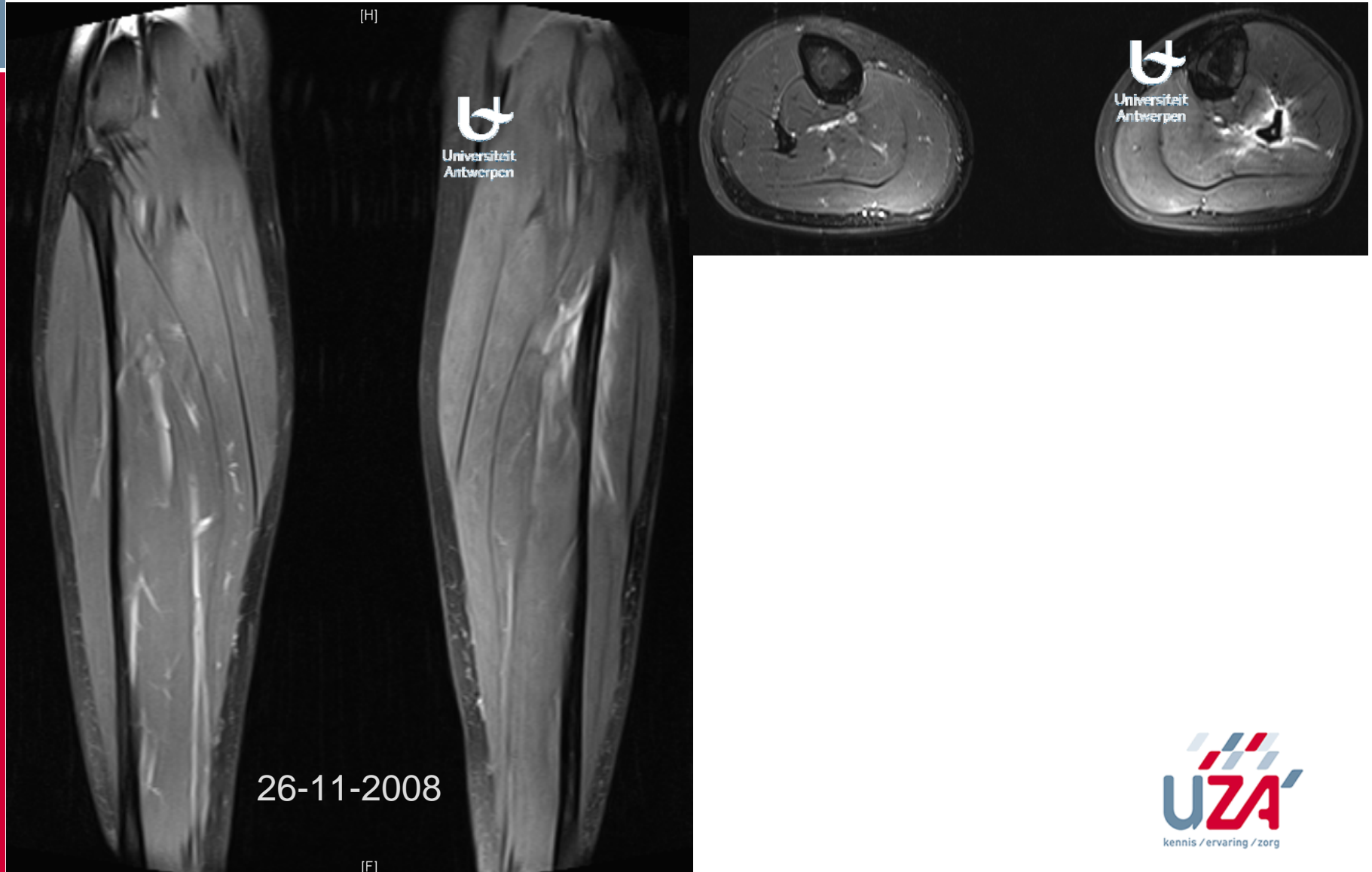
## Casus: VK 24-10-1983

- 14/11/2008: judowedstrijd
  - Plotse stekende pijn anterolateraal li onderbeen; steunname onmogelijk, wedstrijd onderbreken; geen kontaktrauma, mogelijk verkeerde beweging
  - Spoedgevallen: RX onderbeen negatief, vermoeden spijscheur gastrocnemius, echo gepland met herevaluatie orthopedie, R/ steunverband, ijs, fastumgel
- 17/11/2008
  - echo kuitregio: normaal
  - plan MRI omwille van suggestief verhaal met beoordeling van dieper gelegen spiergroepen

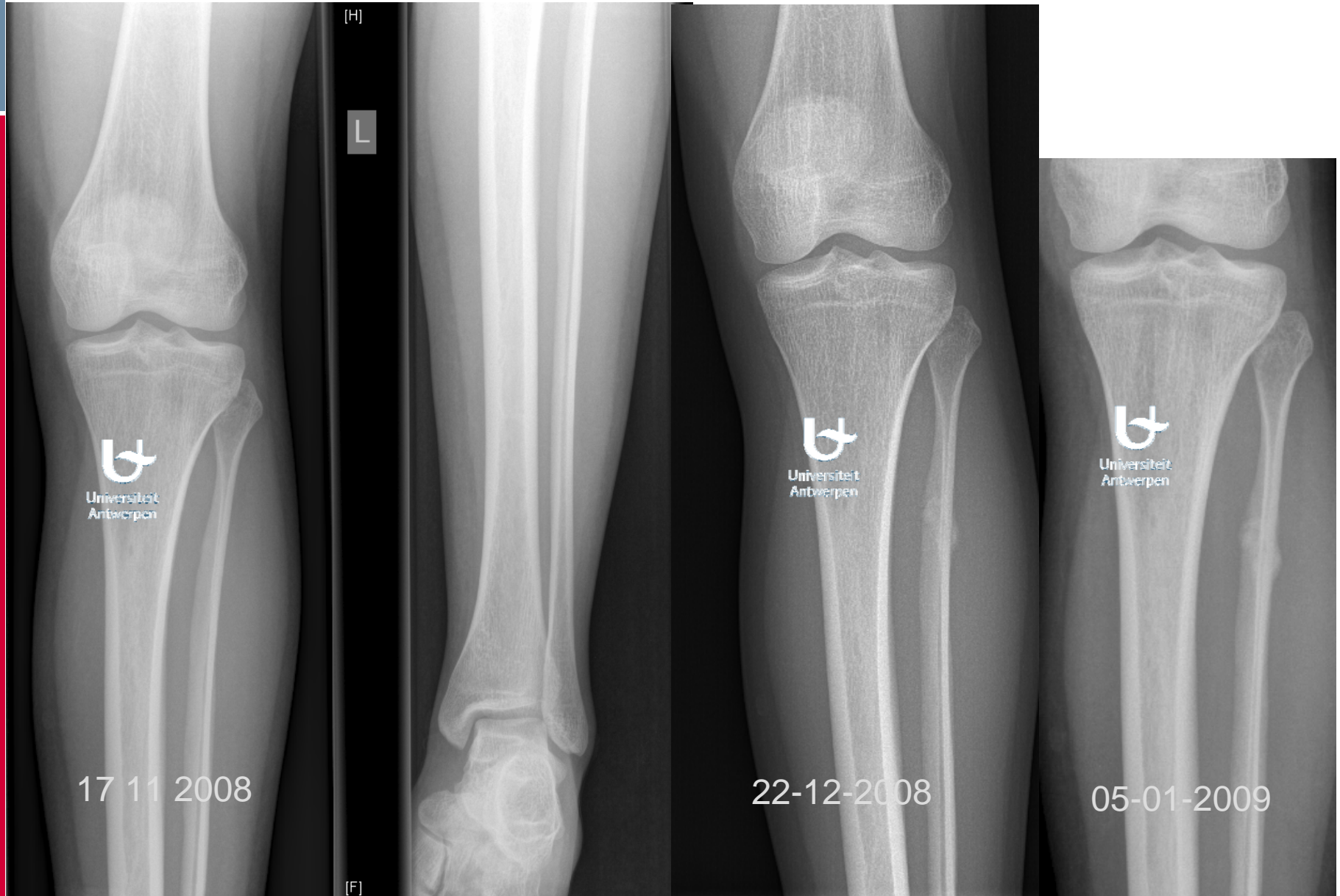
## Casus: VK 24-10-1983

- MR ONDERBEEEN links d.d. 26-11-2008
- Conclusie:
  - Belangrijk oedeem diep musculair in het onderbeen links. Tevens periostaal oedeem - verdikking fibulair: stress reactie? Cfr. CT-scan.

# Casus: VK 24-10-1983



# Casus: VK 24-10-1983



## Casus: VK 24-10-1983

- R/
  - kine, relatieve rust, geen judotraining, krachttraining BL, zwemmen, aquajogging, fietsen
- Sportmedische consultatie 05/12/2008
  - pijn bij lang stappen en bij crawl zwemmen, lokaal bij compressie, wel goede evolutie

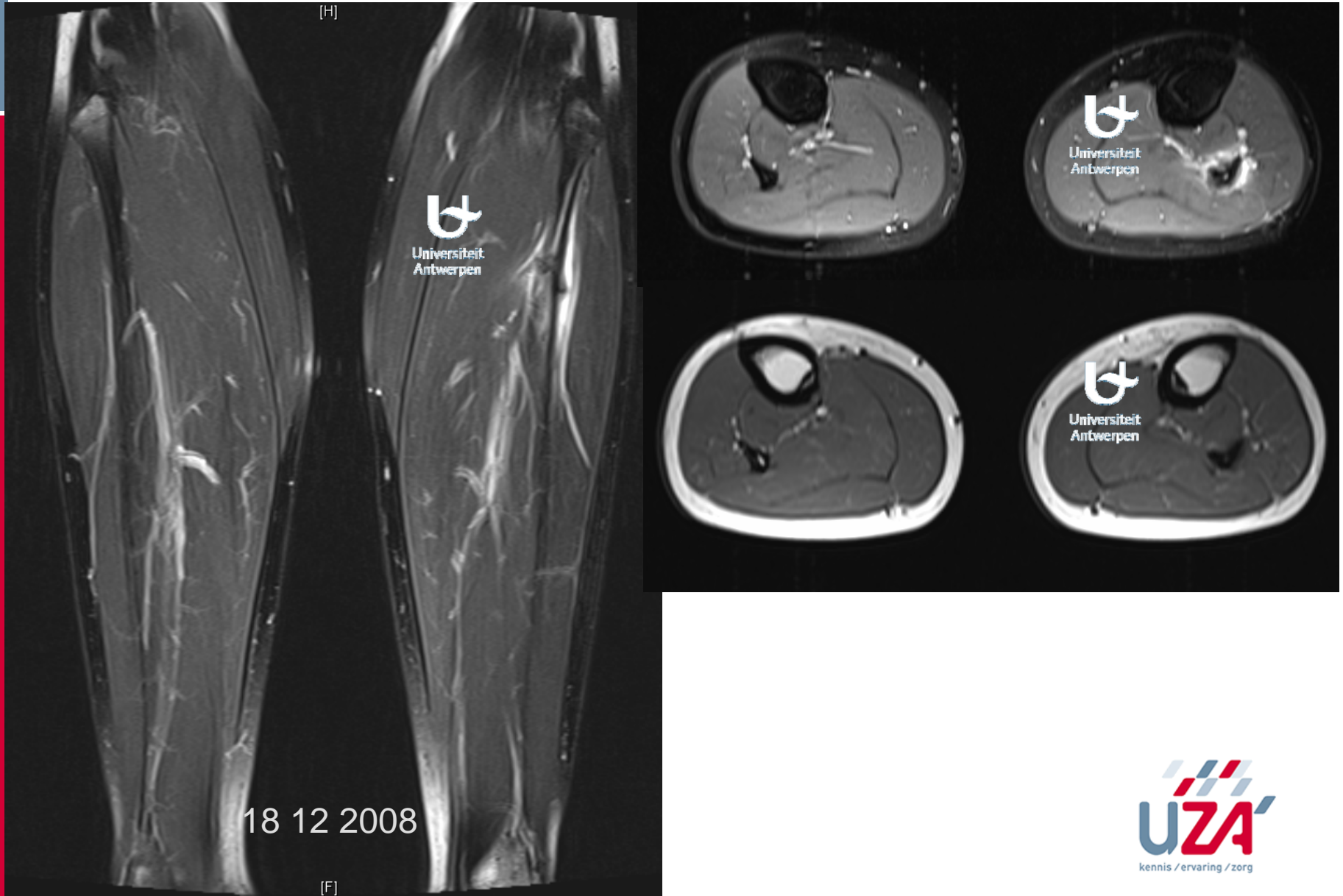## Casus: VK 24-10-1983

- Sportmedische consultatie (vervolg)

klinisch: vooral drukpijn proximale 1/3 fibula en aanpalende regio, enkelflexie tegen weerstand licht gevoelig, peroneale aanspanning licht gevoelig, aanspanning tibialis posterior negatief, geen stretchingspijn

- R/ idem verder, beginnende krachtoefeningen onderbeen binnen de pijngrenzen; nog geen start looptraining en judotraining, controle MRI en consultatie na 14 dagen.

# Casus: VK 24-10-1983



## Casus: VK 24-10-1983

- Fractuur proximale fibula
  - Acuut uitgevoerd radiografisch onderzoek negatief
  - Periostreactie zichtbaar op subacuut uitgevoerd MRI en radiografisch onderzoek
  - Fractuurlijn zelf niet zichtbaar op deze onderzoeken